Traducción del idioma Inglés al Español de los documentos en propiedad de Zoocheck:

Yupik Clinical examination report March 2017.pdf……2
Ultrasound report March 2017 by L. Nelson.pdf……18
Ultrasound images supporting ultrasound report by L. Nelson.pdf…..20
Letter from Dr. Bacon re Yupik.pdf……..24
Letter from Dr. Nelson re Yupik.pdf……25
Letter from Dr. Bacon re Yupik.pdf……26

(En todas las páginas 1-16, logo de la Universidad de Edimburgo, de la Real (Dick) Escuela de Estudios Veterinarios/ El Centro Internacional Jeanne Marchig de Educación en Bienestar Animal)

(En todas las páginas 1-16, logo de la Universidad del Estado de Washington)

Informe del examen médico veterinario de la osa polar "Yupik" (*Ursus maritimus*)
22 de marzo de 2017

Informe de Exámenes Clínicos

"Yupik" hembra entera de oso polar (*Ursus maritimus*)
Edad aproximada, 23-25 años
Peso, 219 kg (21 de marzo de 2017)
Zoológico de Morelia, México (Parque Zoológico Benito Juárez)

Historial clínico y observaciones

El último examen médico de Yupik fue en 2012 cuando fue anestesiada con 2,2 mg / kg de Tiletamina / Zolazepam y 0,06 mg / kg de Medetomidina. A pesar de haber usado estos fármacos previamente y tener evidencia significativa para su seguridad en la literatura sobre anestesia de osos, el personal del zoológico se mantuvo preocupado por el uso de estos fármacos debido a la muerte de un gorila anestesiado no monitorizado durante su traslado en un zoológico distinto, lo cual indica desconocimiento sobre la farmacología anestésica de diferentes especies en confinamiento, así como sobre la importancia primordial del monitoreo de la anestesia durante el procedimiento.

El informe de salud anterior de Yupik (de 2012) concluyó que sufría de una patología cardiaca, a pesar de que no se realizó una ecografía cardiaca completa. Además, también se observó que la osa sufría de enfermedad dental que le causaba dolor y que podía conducir a problemas de salud secundarios. Sin embargo, a pesar de este hallazgo, la enfermedad dental había permanecido sin tratamiento a la fecha de la presente evaluación médica.

Objetivos del examen de salud

i. Establecer el estado actual de salud cardíaca

ii. Tratar la enfermedad dental crónica dolorosa

iii. Establecer parámetros generales de salud y aptitud para viajar

Preparación de la anestesia

El programa de entrenamiento para que la osa recibiera una inyección manual se inició en enero de 2017 con el fin de facilitar una inducción anestésica libre de estrés, ya que esto es muy importante en un paciente con posible enfermedad cardiaca. El Parque Zoológico se comprometió a tener listas dos modificaciones a la puerta de la jaula para realizar dicho entrenamiento, a más tardar el 24 de febrero de 2017.

Sin embargo, debido a que las modificaciones requeridas se completaron hasta el 20 de marzo, no fue posible completar el entrenamiento para recibir la inyección de forma manual, por lo que fue necesario llevar a cabo una sedación con dardo, lo cual fue más doloroso y estresante para la osa. Además, (durante los días previos a la evaluación médica) el personal del zoológico dio prioridad al mantenimiento innecesario del albergue que a las sesiones de entrenamiento para asegurarse de que Yupik estuviera en una posición segura para la sedación.

Antes de la anestesia es esencial que el paciente se mantenga en calma y tenga una rutina normal para minimizar el estrés cardiovascular y disminuir así los riesgos durante la anestesia. Desafortunadamente, durante los 3 días previos al procedimiento se suspendió su entrenamiento

porque el personal del zoológico estuvo realizando trabajos de mantenimiento e instalaciones eléctricas en el albergue de la osa. En realidad, ninguna de estas modificaciones era necesaria en esta etapa tardía, y el ruido y movimiento de gente extraña a la osa, aumentaron sus niveles de estrés antes del examen de salud. Este aumento de estrés fue evidente en su mayor ritmo estereotípico de estimulación y aumento del esfuerzo y la frecuencia respiratoria (33 bpm), cuando la gente estaba presente. La falta de preparación y el mayor estrés para Yupik durante este tiempo pudieron haberse evitado y llevaron a riesgos innecesarios en el procedimiento médico.

A pesar de haber tenido dos reuniones de planificación con el zoológico en los días previos a la anestesia enfatizando los puntos anteriores, los trabajos de mantenimiento continuaron en el albergue de Yupik, incluso hasta la mañana en que se llevó a cabo la anestesia, por lo que el ejemplar demostró un comportamiento estereotípico significativo de estimulación en el momento del lanzamiento del dardo. Además, no se le proporcionó agua durante la noche previa, contrariamente a las recomendaciones hechas durante las reuniones preparativas.

Inducción de anestesia

Yupik estaba alerta y estereotipada en el momento del dardo. Los veterinarios del zoológico no quisieron apuntar el dardo a su hombro, un área con buena absorción de fármacos, y en lugar de eso decidieron disparar en la parte posterior de la pierna, un área no recomendada para anestesia con dardo, ya que el músculo en esta área es limitado y la absorción del medicamento es escasa porque el fármaco se asienta en los tejidos subcutáneos.

Yupik fue sedada con dardo en esa área con 440 mg de Tiletamina / Zolazepam y 11 mg de Medetomidina a las 8:10 am.

Como era de esperar, Yupik seguía deambulando 23 minutos más tarde, con altos niveles de estrés y debido a una mala colocación del dardo, resultando en una respuesta lenta a los fármacos anestésicos. Se acordó que necesitaría anestesia adicional y el veterinario visitante (Dra. Heather Bacon) recomendó una dosis de Tiletamina / Zolazepam (220 mg) y Medetomidina (5.5 mg) porque los efectos sedantes y ansiolíticos (anti ansiedad) de esta combinación de fármacos era mejor que una sedación con Ketamina sola.

Este consejo fue desatendido y el Director del Zoológico (MVZ Josue Rangel) decidió sedar a Yupik con dardo por segunda ocasión con 220 mg de Ketamina a las 8:46 am después de un retraso significativo en la preparación del dardo.

A las 8:53 am, Yupik fue sedada pero todavía estaba sensible a los estímulos y no era seguro proseguir con la intubación, por lo que fue necesario realizar una segunda inyección de Tiletamina / Zolazepam (220 mg) y Medetomidina (5.5 mg), según lo recomendado previamente (por la Dra. Bacon).

A las 9:12 am, Yupik fue completamente anestesiada y fue posicionada e intubada para mantenimiento en Isoflurano, un anestésico inhalatorio, a las 9:17 am.

El proceso de inducción anestésica se extendió debido a los altos niveles de estrés de Yupik, por el ruido ambiental y la perturbación de gente extraña en su entorno, una mala colocación de dardos, una insistencia en usar Ketamina en el segundo dardo y una desorganización en la preparación de dardos y carga de la pistola.

Mantenimiento de anestesia

Yupik se mantuvo bajo anestesia durante todo el procedimiento. Durante este tiempo sus signos vitales fueron monitoreados, incluyendo la frecuencia cardiaca y respiratoria, la calidad del pulso periférico, SpO2 y ETCO2. Su estado bajo anestesia se mantuvo estable y sin incidentes durante todo el examen.

Récord de anestesia

El control exhaustivo de monitoreo es esencial para asegurar el procedimiento de anestesia. Los signos vitales de Yupik fueron controlados y permanecieron estables durante todo el procedimiento. La recuperación ocurrió aproximadamente a las 16:15 pm.

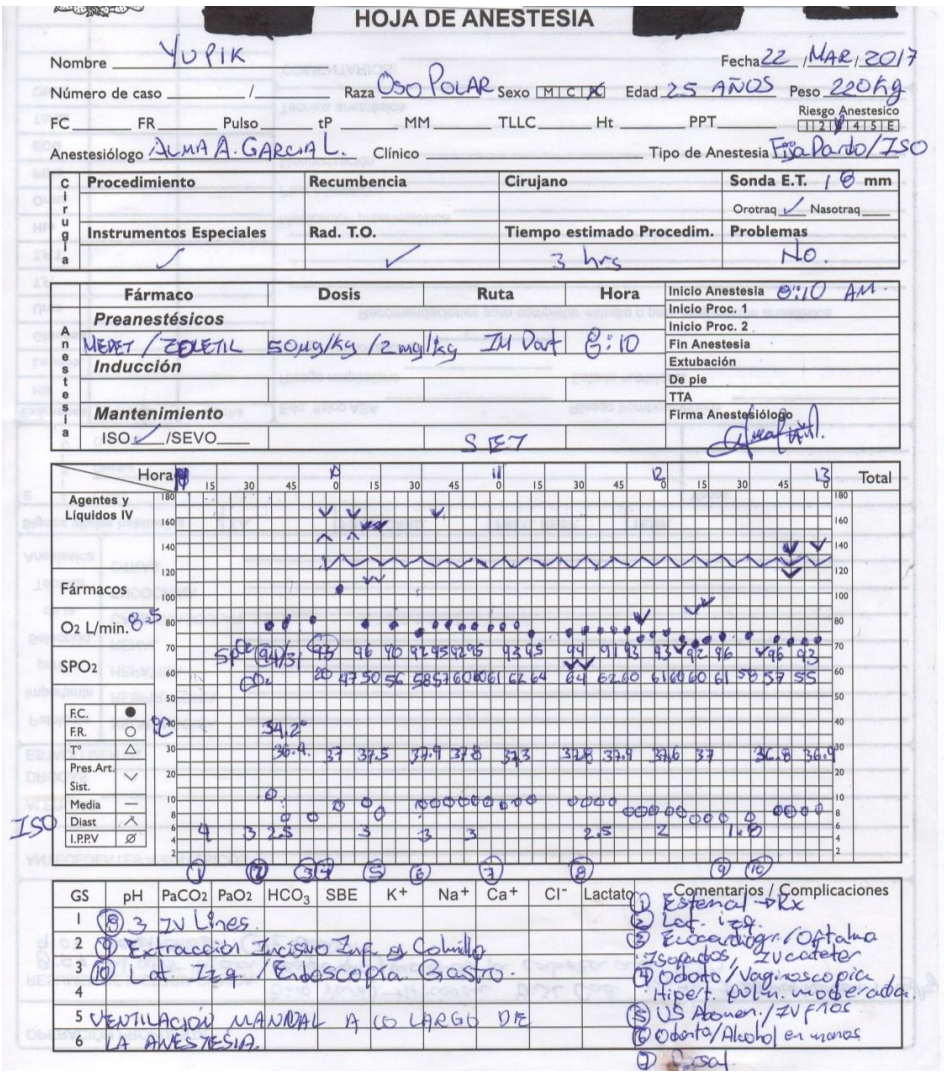

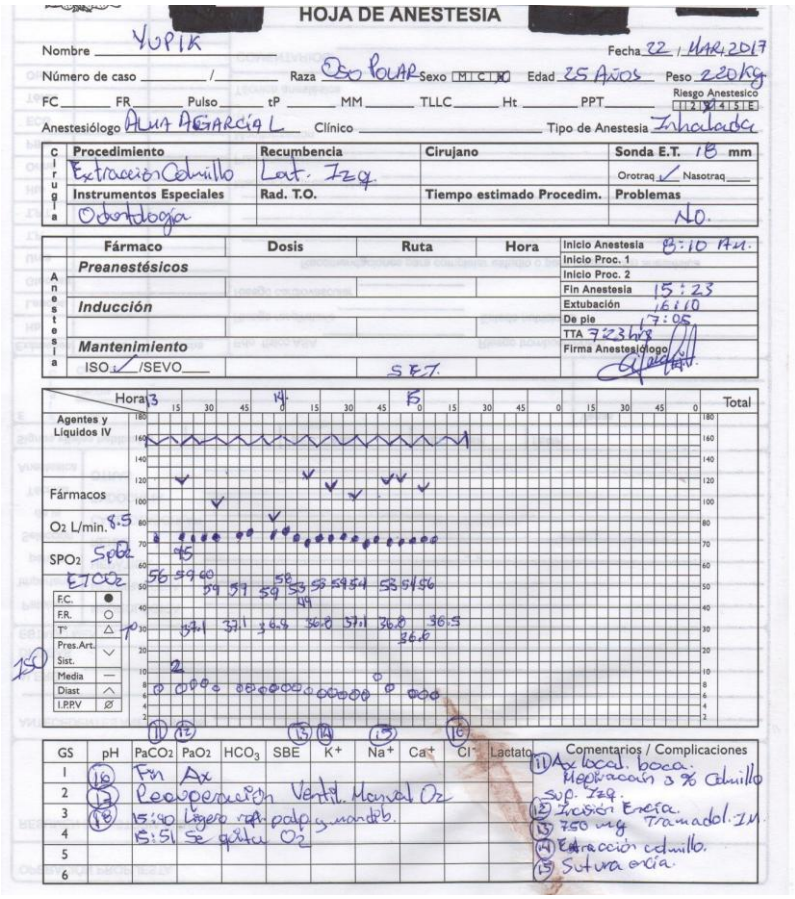

HOJA DE ANESTESIA

Nombre: YUPIK — Fecha: 22 / MAR / 2017
Número de caso: ___ / ___ — Raza: Oso Polar — Sexo: M / C / H — Edad: 25 Años — Peso: 220 Kg
FC ___ FR ___ Pulso ___ tP ___ MM ___ TLLC ___ Ht ___ PPT ___ — Riesgo Anestesico: 1 2 3 4 5 E
Anestesiólogo: Ana A. García L. — Clínico ___ — Tipo de Anestesia: Inhalatoria

Cirugía	Procedimiento	Recumbencia	Cirujano	Sonda E.T. 18 mm
	Extracción Colmillo	Lat. Izq.		Orotraq ✓ Nasotraq ___
	Instrumentos Especiales	Rad. T.O.	Tiempo estimado Procedim.	Problemas
	Odontología			No.

Anestesia	Fármaco	Dosis	Ruta	Hora	
	Preanestésicos				Inicio Anestesia 8:10 AM.
					Inicio Proc. 1
					Inicio Proc. 2
	Inducción				Fin Anestesia 15:23
					Extubación 16:10
					De pie 17:05
	Mantenimiento				TTA 7:23 hrs
	ISO: ✓ /SEVO ___		S.E.T.		Firma Anestesiólogo

Hora: 13 (15, 30, 45, 14, 15, 30, 45, 15, 15, 30, 45, 0, 15, 30, 45, 0) — Total

Agentes y Líquidos IV
Fármacos
O_2 L/min. 8.5
SPO_2 SpO2
$ETCO_2$
F.C. ●
F.R. ○
T° △
Pres.Art. Sist. ∨
Media —
Diast ∧
I.PPV ∅

GS	pH	$PaCO_2$	PaO_2	HCO_3	SBE	K^+	Na^+	Ca^+	Cl^-	Lactato	Comentarios / Complicaciones
1											(11) Ax local. boca. Mepivacaína 3 % Colmillo Sup. Izq.
2											(12) Incisión Encía.
3											(13) 750 mg Tramadol IM
4											(14) Extracción colmillo.
5											(15) Sutura encía.
6											

(11) Fin Ax
(12) Recuperación Ventil. Manual O_2
(13) 15:30 Ligero rub. palp. y mandíb.
(14) 15:51 Se aplica O_2

Examen clínico

Se examinaron todos los sistemas del cuerpo. Los detalles se presentan a continuación:

Examen físico:

Piel y pelaje: Saludable en general. Algunas áreas menores con pérdida de cabello en la cara.

Índice de condición corporal: 2/5, delgado.

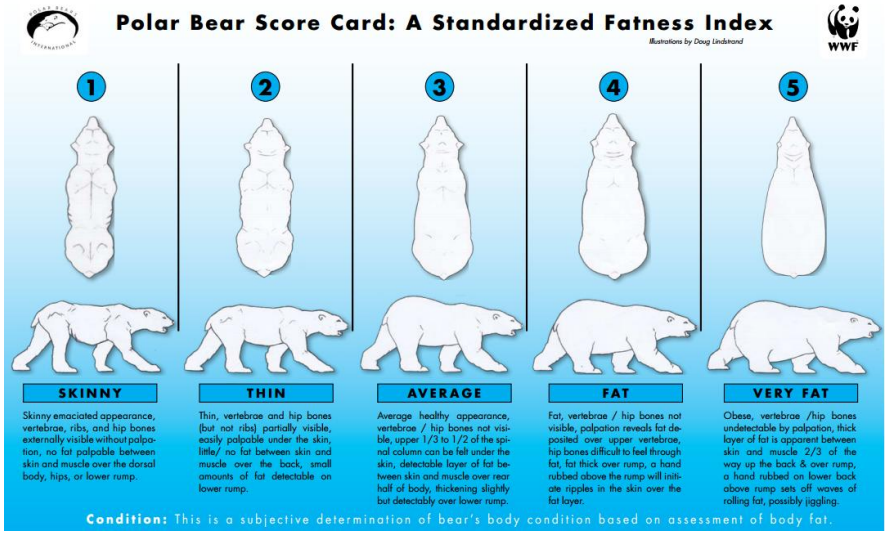

Yupik demuestra una pérdida considerable de músculo y por lo tanto flacidez de la piel y del tejido subcutáneo que le provoca que su bajo abdomen esté caído, lo cual fue malinterpretado por el personal del zoológico como ascitis abdominal (líquido).

Sistema cardiovascular: Ambos campos pulmonares claros en la auscultación y el corazón se escucha normal. Ecocardiograma de la estructura y función cardíaca se muestra normal, con hipertensión pulmonar leve a moderada. (Ver el informe cardiaco para más detalles).

Pequeña opacidad detectada por la radiografía, en el lóbulo pulmonar craneal izquierdo.

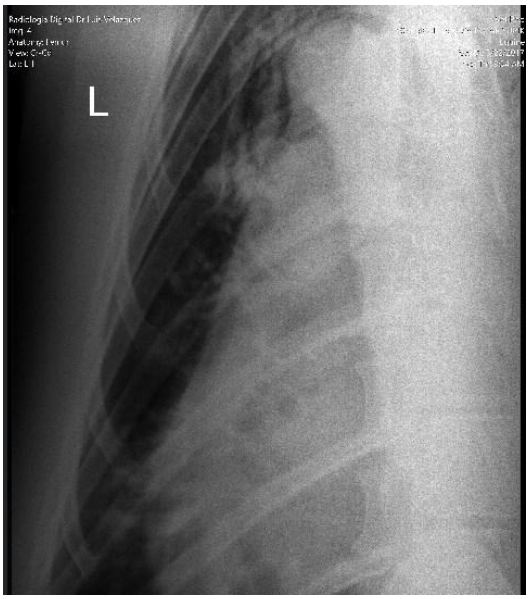

Yupik mostró signos de hemoconcentración leve (deshidratación) con un PCV de 56 y TP de 8.4 - probablemente debido a la deshidratación asociada con la falta de hidratación de la noche anterior. Se administró fluido intravenoso durante todo el procedimiento.

Examen oftálmico: Ambos ojos normales, incluyendo cámara anterior y examen del fondo de los ojos.

Ecografía abdominal: No se detectó anomalía en la palpación. Ultrasonido de hígado, riñones, vejiga, bazo y vísceras abdominales. Buena visualización lograda. No se detectaron anomalías. No hay fluido libre / ascitis.

Sistema musculoesquelético: P2 ausente, pata delantera derecha. Carpio derecho y codo con leve crepitación, hombro derecho con rango de movimiento restringido. Crepitación del codo izquierdo y rango de movimiento restringido, rango de movimiento restringido del hombro izquierdo. Crepitación del tarso derecho. Crepitación de rodilla y del tarso izquierdo. Columna vertebral agradable y plana, caderas sueltas y buena amplitud de movimiento. Todas las otras articulaciones normales.

Radiología:

Pie anterior derecho mostrando la falta de la falange P2:

Carpio derecho mostrando calcificación de tendones:

Codo derecho con calcificación del accesorio tendinoso:

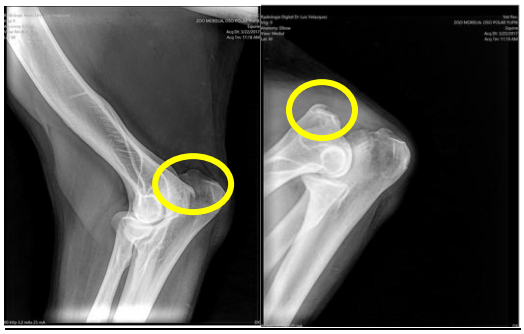

Tarso derecho con osteopatía de "lesión de beso" y calcificación del tendón:

Rodilla derecha con rótula irregular y calcificación del tendón rotuliano:

Carpio izquierdo con calcificación de tendones:

Codo izquierdo con calcificación del accesorio tendinoso:

Tarso izquierdo con osteofitosis de "lesión de beso":

Rodilla izquierda con rótula irregular:

Yupik muestra una variedad de patologías esqueléticas leves incluyendo cambios artríticos en sus codos, rodillas y tarsos, así como calcificación de varios tendones. En los seres humanos, la calcificación de los tendones conduce a una acumulación de presión en el tendón, además de provocar una irritación química que es muy dolorosa. Las lesiones de beso / osteofitosis de los tarsos también pueden causar dolor.

Examen dental:

Patología dental significativa incluyendo tres dientes caninos fracturados y erosión de los incisivos. Las radiografías apicales demostraron una falta de integridad apical en el diente canino maxilar derecho fracturado, lo que obligó a la extracción debido a la presencia de infección grave que causó la erosión del hueso y una fístula oronasal. El incisivo mandibular lateral izquierdo también se extrajo debido al profundo embolsamiento gingival. Los dos dientes caninos mandibulares fueron tratados con endodoncias aunque los canales fueron llenados incompletamente con sellador. Se administró terapia antiobiótica (Amox LA 15mg / kg) y analgésica (Meloxicam 0,2mg / kg y Tramadol 3mg / kg). Ver las imágenes a continuación.

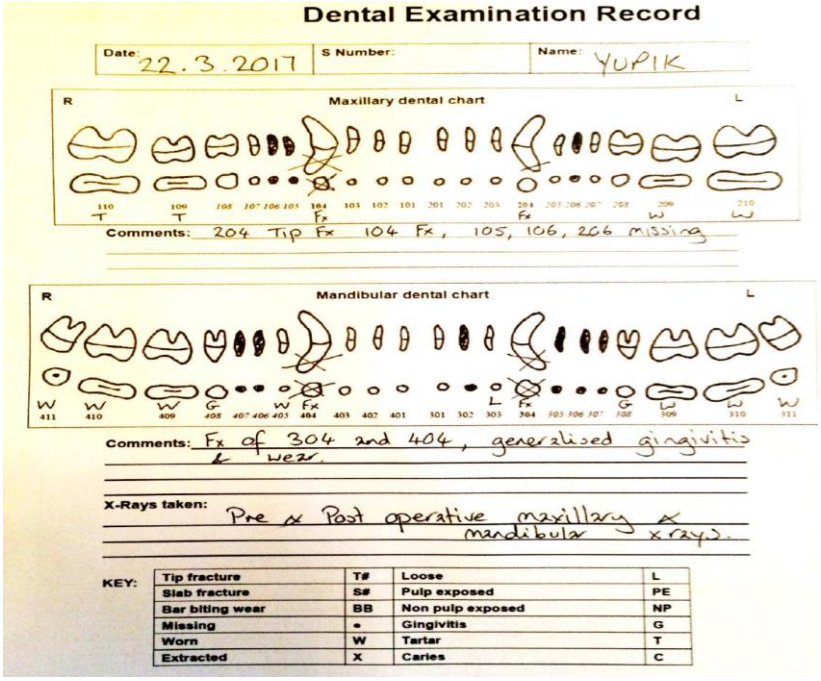

Dental Examination Record

Date: 22.3.2017 | S Number: | Name: YUPIK

Maxillary dental chart

Comments: 204 Tip Fx 104 Fx, 105, 106, 206 missing

Mandibular dental chart

Comments: Fx of 304 and 404, generalised gingivitis & wear.

X-Rays taken: Pre & Post operative maxillary & mandibular x rays.

KEY:

Tip fracture	T#	Loose	L
Slab fracture	S#	Pulp exposed	PE
Bar biting wear	BB	Non pulp exposed	NP
Missing	•	Gingivitis	G
Worn	W	Tartar	T
Extracted	X	Caries	C

Radiografías dentales que muestran mandíbula pre y post-tratamiento:

Radiografías dentales que muestran maxilar anterior y posterior al tratamiento:

Ha habido pláticas para ver la posibilidad de poner coronas en los dientes de Yupik. Los principales expertos en odontología recomiendan que los implantes o coronas son no éticas e innecesarias en la cavidad oral de un carnívoro. Inevitablemente fracasarán y el animal requerirá una inmovilización adicional con los riesgos asociados a ello.

Endoscopia:

Endoscopia vaginal = normal

Endoscopia gastrointestinal superior = gastritis leve, muestras tomadas para histopatología.

Resumen de la Cuestión

Salud física

En general Yupik está saludable. Las preocupaciones anteriores en relación con su salud cardiovascular se han comprobado en esta evaluación médica que no tienen fundamento. La patología dental ha sido tratada, aunque la larga duración de la infección tuvo como consecuencia la extracción de un diente canino; sin embargo, como esta patología es probable que se asocie con su hábito de morder los barrotes y, por tanto, traumáticamente inducido, un tratamiento dental adicional puede ser necesario en el futuro a menos que se tomen las medidas apropiadas para reducir la frustración y el comportamiento de mordedura de barrotes.

Yupik muestra signos leves a moderados de una patología esquelética, que está bien documentada en osos de zoológico alojados en ambientes confinados (Bourne y otros, 2010; Kitchener 2004). También demuestra una pérdida significativa de la condición corporal asociada con su ambiente limitado y con la falta de ejercicio adecuado, además con una dieta restringida debido a que el personal del Zoológico no ha podido evaluar con precisión la condición normal corporal de la osa polar, combinado con el riesgo de hipertermia por su condicionamiento al clima tropical donde vive. Su dieta actual es no-estacional y contiene sólo el 20-30% de productos frescos de carne o pescado. La osa polar no recibe aceite de hígado de bacalao u otros suplementos para replicar una dieta natural típica de un oso polar. Tiene signos de gastritis que pueden estar relacionados con estrés crónico y / o la dieta.

La actividad de Yupik y la baja condición física son el resultado de su hábitat y de su confinamiento, pero también del clima de Morelia - sería peligroso para ella mantenerla a cierto peso estacional natural y saludable debido a los riesgos de hipertermia en este clima. Además, el ambiente cálido y húmedo aumenta el riesgo de enfermedades alérgicas o infecciosas como son los padecimientos por hongos o alergias, a los que no está naturalmente habilitada – éstos elementos podrían ser etiologías (causas) de su hipertensión pulmonar y de la lesión en su pulmón izquierdo. Los climas más fríos y más secos de tundra proporcionarán probablemente una mejor función respiratoria.

Doncaster, Reino Unido, está situado en 53° N y Churchill, Canadá, está a 58° N y por lo tanto ambos están en una latitud similar. En contraste, Morelia está situada sólo 19° N. Las temperaturas de verano en Doncaster y Churchill son similares (menos de 20° C) y por lo tanto el estrés por calor no es un problema en estos lugares. En invierno la temperatura está muy por debajo de cero y la nieve es común. En Morelia, las temperaturas medias máximas están por encima de 20° C durante la mayor parte del año, hay poca variación estacional en la temperatura e incluso en los meses más fríos la temperatura no alcanza cero y no nieva.

Morelia

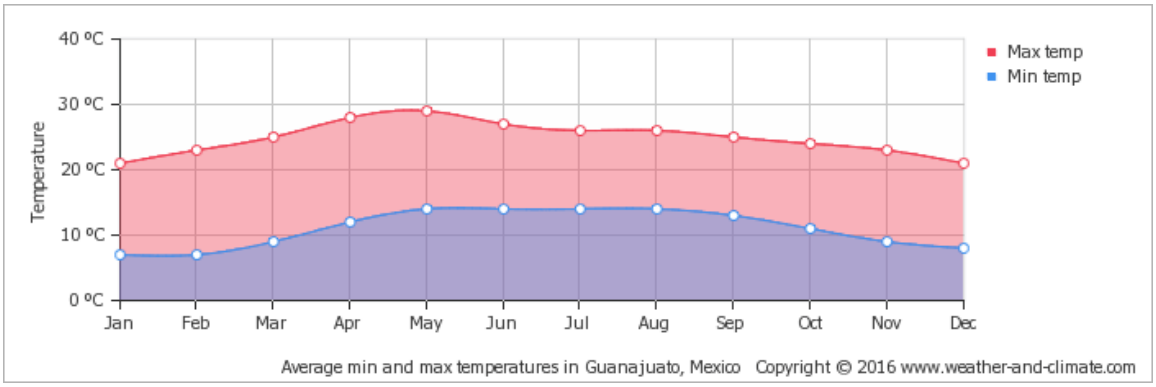

Doncaster

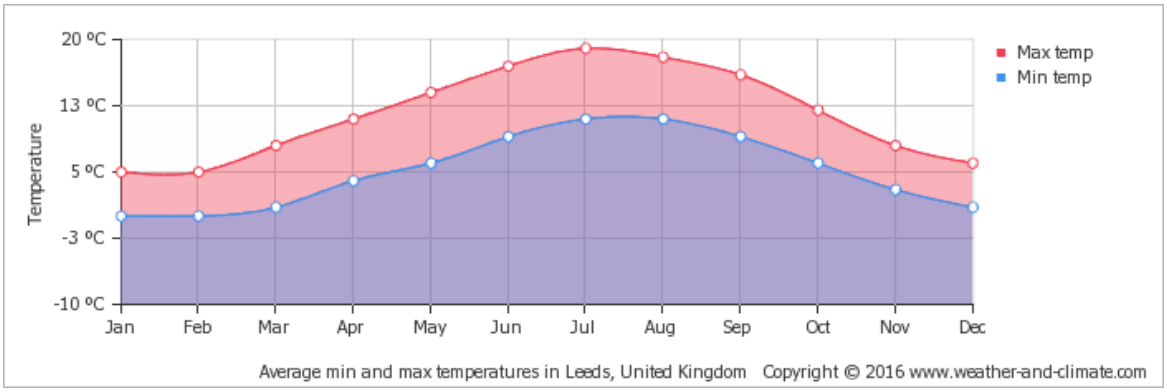

Churchill

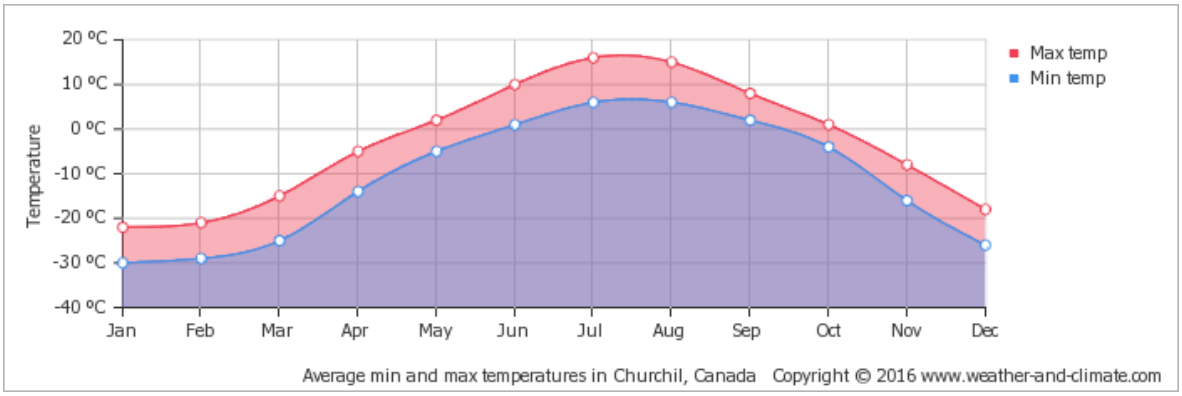

Los osos se alimentan estacionalmente y se adaptan al comportamiento para responder a las estaciones cambiantes. El ambiente tropical actual de Yupik no satisface estas necesidades biológicas.

Salud Psicológica

Conductualmente, Yupik demuestra un conjunto de comportamientos repetitivos anormales típicos de la psicopatología asociada con la privación materna y con la frustración de no tener impulsos conductuales normales debido a la restricción ambiental (Clubb y Mason, Latham y

Mason, 2008). Yupik demuestra comportamiento de (falta de) estimulación terrestre, así como estereotipias en su nado y de sacudir la cabeza, además del hábito de morder los barrotes.

Un estudio reciente que analiza los datos de 55 osos polares confinados en 20 zoológicos norteamericanos demostró que los factores asociados con la reducción de estereotipias incluía el enriquecimiento, mayor número de osos en el grupo y que los osos pudieran tener una vista hacia el exterior de su exhibidor, aunado con la existencia de un programa de entrenamiento de refuerzo positivo (Shepherdson y otros 2013). Desafortunadamente Yupik no tiene acceso a ninguno de estos recursos – la osa tiene un programa limitado de enriquecimiento, ningún contacto social con otros osos y un exhibidor que elimina cualquier visión posible hacia el exterior. Adicionalmente, el Zoológico de Morelia no se ha involucrado plenamente en el programa de entrenamiento de refuerzo positivo que un experto entrenador de animales (Margaret Whittaker) ha desarrollado para ella, por lo que su actual plan de manejo y de etología no es adecuado para satisfacer sus necesidades de salud mental.

El recinto artificial de la osa polar en el zoológico de Morelia está completamente rodeado por barreras visuales y ofrece poco espacio terrestre y escasa profundidad de natación:



El recinto de osos polares en el parque de la fauna de Yorkshire es un espacio de 4 hectáreas (10 acres) que ofrece una variedad de hábitats y vistas extensas al campo. El lago natural tiene más de 4 metros de profundidad y cubre un área de 6.500 metros cuadrados de agua.

El escaso contacto de Yupik con sus cuidadores y los veterinarios es una preocupación particular. La osa fue descrita repetidamente como "difícil" y "agresiva", y un nuevo cuidador fue asignado para comenzar el entrenamiento (desde enero), mientras que la relación con su cuidador habitual es poca. La evidencia científica indica que una relación débil cuidador-animal es perjudicial para el bienestar de los animales en los zoológicos, mientras que una relación positiva facilita su manejo y puede mejorar su bienestar (Hosey y Melfi, 2012; Melfi y Hosey 2011). A medida que Yupik envejece podría requerir un manejo físico y conductual más constante. Actualmente el zoológico de Morelia no está preparado para atender sus necesidades actuales y futuras del cuidado de su salud.

Una cuidadora de osos polares en el Parque de la Vida Silvestre de Yorkshire demostrando el entrenamiento de refuerzo positivo - esencial para desarrollar relaciones constructivas entre ella y el animal, y supervisar la salud física y de comportamiento de osos en envejecimiento.

Conclusiones y Recomendaciones

Yupik en general está saludable y apta para ser trasladada en 2017. Sus problemas de salud existentes son probablemente resultado de, o exacerbado por, su actual entorno y manejo; un recinto natural en un clima más frío mejoraría su condición física, le permitiría tener comportamientos más naturales de alimentación y voracidad, reponer su masa muscular, mejorar sus articulaciones y disminuir su frustración conductual.

El Zoológico de Morelia no ha podido cubrir las necesidades físicas y de comportamiento de Yupik. Su manejo actual ha resultado en un diagnóstico erróneo de una afección cardíaca y de una ascitis abdominal, al suministro de medicamentos inapropiados, a la negligencia en atender su enfermedad dental durante un largo plazo y al desarrollo de conductas anormales indicativas de miedo y frustración. A pesar del esfuerzo que el personal del Zoológico ha hecho para mejorar su albergue y planificar esta evaluación de salud, está claro que no tienen los recursos y habilidades para el manejo de Yupik a medida que envejece, y su condición de salud se deteriora.

Existen registros de que la esperanza de vida de los osos polares es de hasta 42 años en entornos en cautiverio apropiados, por lo recomendaríamos ampliamente que Yupik sea trasladada lo antes posible a un entorno natural, grande y templado, como es el Parque de Vida Silvestre de Yorkshire, con el fin de limitar el daño causado por su entorno actual y darle una oportunidad de una rehabilitación de salud física y psicológica.

(firmado)

Dr. Heather J. Bacon BSc (Hons) BVSc CertZooMed MRCVS
Advanced Practitioner Zoological Medicine
Jeanne Marchig International Centre for Animal Welfare Education, The Royal (Dick) School of Veterinary Studies, The University of Edinburgh, Easter Bush Veterinary Centre, Roslin, Midlothian, EH25 9RG.
Heather.Bacon@ed.ac.uk

(firmado)

Dr. Monica K. H. Bando, BS, MS, BVSc MRCVS
Department of Veterinary Clinical Sciences
College of Veterinary Medicine
Washington State University
PO Box 646610, Pullman, WA 99164-6610
monicabando@vetmed.wsu.edu

Bibliografía

BOURNE, D., CRACKNELL, J. & BACON, H. (2010) Veterinary issues related to bears (Ursidae). International Zoo Yearbook 44, 16-32
CLUBB, R. & MASON, G. (2004) Pacing polar bears and stoical sheep: testing ecological and evolutionary hypotheses about animal welfare. Animal Welfare 13, 33-40
CLUBB, R. & MASON, G. J. (2007) Natural behavioural biology as a risk factor in carnivore welfare: How analysing species differences could help zoos improve enclosures. Applied Animal Behaviour Science 102, 303-328
HOSEY, G. (2008) A preliminary model of human–animal relationships in the zoo. Applied Animal Behaviour Science 109, 105-127
HOSEY, G. & MELFI, V. (2012) Human–animal bonds between zoo professionals and the animals in their care. Zoo Biology 31, 13-26
KITCHENER, A. (2004) The problems of old bears in zoos. International Zoo News, 282-293
LATHAM, N. R. & MASON, G. J. (2008) Maternal deprivation and the development of stereotypic behaviour. Applied Animal Behaviour Science 110, 84-108
MASON, G. J. (2010) Species differences in responses to captivity: stress, welfare and the comparative method. Trends in Ecology & Evolution 25, 713-721
MELFI, V. & HOSEY, G. (2011) Capacity building for better animal welfare. International Zoo Yearbook 45, 274-281
SHEPHERDSON, D., LEWIS, K. D., CARLSTEAD, K., BAUMAN, J. & PERRIN, N. (2013) Individual and environmental factors associated with stereotypic behavior and fecal glucocorticoid metabolite levels in zoo housed polar bears. Applied Animal Behaviour Science 147, 268-277

*ESTADO: **ABIERTO*** *última modificación: 28 marzo 2017 07:48:44*

NOMBRE DEL DUEÑO: ZOOLÓGICO DE MORELIA	NOMBRE DEL ANIMAL: YUPIK
PESO: 220 KG.	FECHA DE NACIMIENTO:
EDAD:	GÉNERO: HEMBRA
RAZA: OSO POLAR	ESPECIE: OTRA
ESTERILIZADA: NO	
BSA:	
IDENTIFICACIÓN:	FECHA DEL EXAMEN: 22 MARZO 2017
NÚMERO DE ACCESO:	OPERADOR: OLN
MÉDICO ACTUANTE: OLN	FECHA DEL INFORME: 22 MARZO 2017

DOPPLER

MITRAL

PEAK V-E :	0.58	m/s	PEAK GR E :	1.3	mmHg	ISOV REL :	13	ms

MITRAL TV

ISOV REL :	13	ms

AORTA

AO FLOW :	0.14	m	AO Vmn :	-0.62	m/s	AO Gmn :	1.7	mmHg
AO VEL :	-0.96	m/s	AO Gp :	3.7	mmHg	DIA VEL :	-0.03	m/s
ACC TIME :	64	ms	EJECT TIM :	229	ms			

AO EFFECT VALVE AREA

AO VEL :	-0.96	m/s

PULMONARY ARTERY

PULM FLOW :	0.12	m	PULM Vmn :	-0.51	m/s	PULM Gmn :	1.2	mmHg
PULM Vp :	-0.70	m/s	PULM Gp :	1.9	mmHg	P ACC TIM :	114	ms

M-MODE

LEFT VENTRICLE

RV DIAM d :	22.5	mm	IVS dia :	18.0	mm	LVD dia :	57.7	mm
PW dia :	15.3	mm	IVS sys :	20.7	mm	LVD sys :	39.7	mm
PW sys :	23.4	mm	EF :	58	%	FRACT SH :	31	%
SEP THICK :	15	%	PW THICK :	53	%	LV MASS :	572	g

AORTA/LEFT ATRIUM

AO DIAM :	47.8	mm	LA :	34.3	mm	LA/AO DIA :	0.72

Hallazgos de la ecocardiografía:

El tamaño y la función sistólica del ventrículo izquierdo están dentro de los límites normales para la edad y la raza del paciente. Un leve grado de asincronía de la pared libre del ventrículo izquierdo se observa en comparación con el tabique. No se observa ninguna enfermedad cardiaca estructural izquierda. El desplazamiento diastólico hacia la izquierda del septo interventricular se observa sugestivo de corazón derecho Presión / sobrecarga de volumen. La aurícula izquierda es normal en forma y tamaño. La válvula mitral aparece estructuralmente normal. La válvula mitral anterior se curva ligeramente hacia la aurícula izquierda en sístole. Regurgitación mitral leve se observa por color Doppler- dos pequeños chorros. La función de llenado diastólico del ventrículo izquierdo parece normal en este momento. La válvula aorta y raíz aparecen estructuralmente normales. Una menor cantidad de regurgitación aórtica está presente por Doppler color. Las velocidades aórticas se evalúan mediante Doppler de onda continua y se encuentran dentro de los límites normales. El ventrículo derecho aparece prominente/ligeramente dilatado. La válvula tricúspide parece estructuralmente normal. Regurgitación tricuspídea leve se documenta por Doppler color. La arteria pulmonar derecha y la arteria pulmonar principal aparecen ligeramente dilatadas. Relación de 1.26 con el tamaño de la aorta. Las velocidades de flujo pulmonar están dentro de los límites normales. El ritmo cardiaco predominante durante todo el examen es taquicardia sinusal y ritmo sinusal.

Diagnóstico:

1. Estructura y función cardiaca normales.

2. Asincronía leve de la pared ventricular izquierda y regurgitación valvular menor son consistentes con cambios fisiológicos debido a la anestesia o podrían representar cambios tempranos relacionados con su edad. No se consideran consecuencias clínicas ya que los hallazgos son menores.

3. Se sospecha hipertensión pulmonar leve a moderada debido al movimiento septal, ventrículo derecho prominente y arteria pulmonar principal ligeramente dilatada. Curso de decisión (rule out): Rigidez pulmonar relacionada con la edad versus enfermedad pulmonar oculta, tales como condiciones inflamatorias o alérgicas.

COMENTARIOS:

No se indica ninguna terapia cardiaca en este momento. Se sugiere la monitorización de posibles enfermedades del sistema respiratorio (Frecuencia respiratoria en reposo, esfuerzo, tos, etc.), tal vez manteniendo un registro diario.

COMENTARIOS ADICIONALES:

RADIOGRAFÍA TORÁCICA: El tamaño y la forma del corazón están dentro de los límites normales. No hay evidencia de congestión ni se observa insuficiencia cardíaca congestiva a este momento.

En todos los campos pulmonares se observan marcas broncoconsticiales leves. Existe una opacidad pequeña e irregular en la porción media del caudal izquierdo de la región del lóbulo pulmonar craneal que está mínimamente circunscrita. Se superpone la silueta cardiaca que oscurece los márgenes. No se ve en la vista ortogonal. Esta opacidad puede representar una inflamación fibrosa o una lesión infiltrativa. Es difícil determinar el origen exacto o si es una lesión activa o inactiva.

Curso de decisión (rule out): granuloma, cuerpo extraño, foco parasitario u otro foco inflamatorio.

ULTRASONIDO ABDOMINAL: Se obtuvo una buena visualización del hígado, bazo, vesícula biliar, riñón izquierdo y derecho, y la vejiga urinaria. No se observaron anomalías estructurales.

O Lynne Nelson, DVM, MS DACVIM (Cardiología y Medicina Interna)

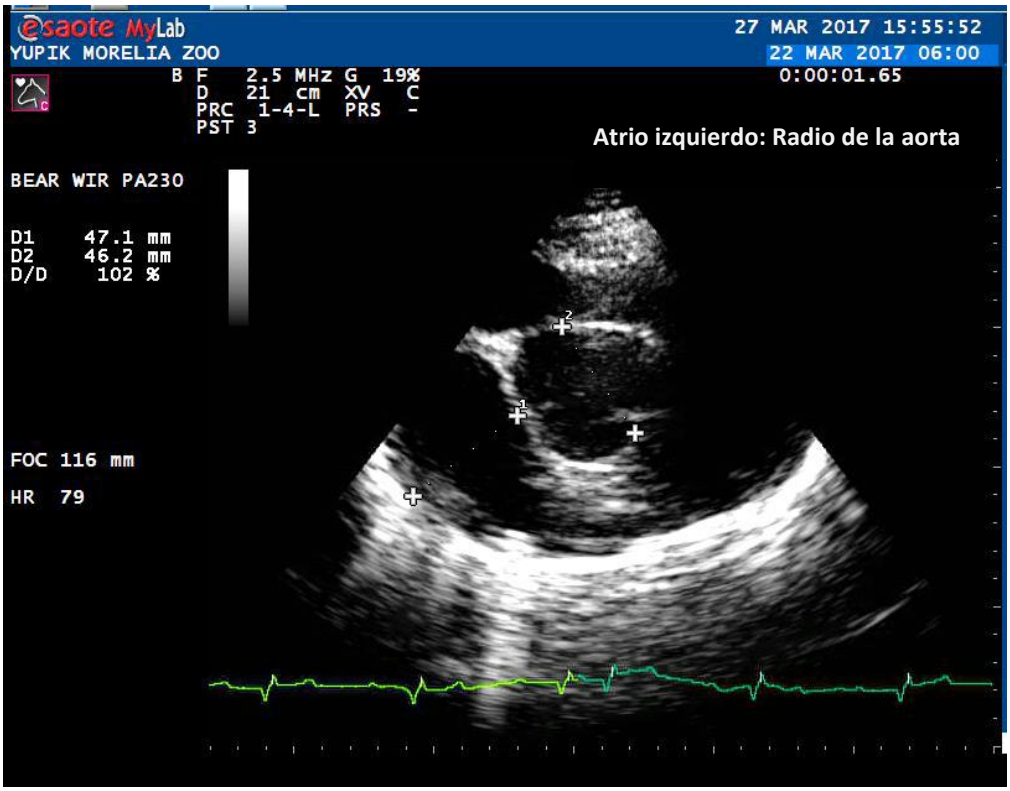
esaote MyLab
YUPIK MORELIA ZOO
27 MAR 2017 15:55:52
22 MAR 2017 06:00
0:00:01.65
B F 2.5 MHz G 19%
D 21 cm XV C
PRC 1-4-L PRS -
PST 3
Atrio izquierdo: Radio de la aorta
BEAR WIR PA230
D1 47.1 mm
D2 46.2 mm
D/D 102 %
FOC 116 mm
HR 79

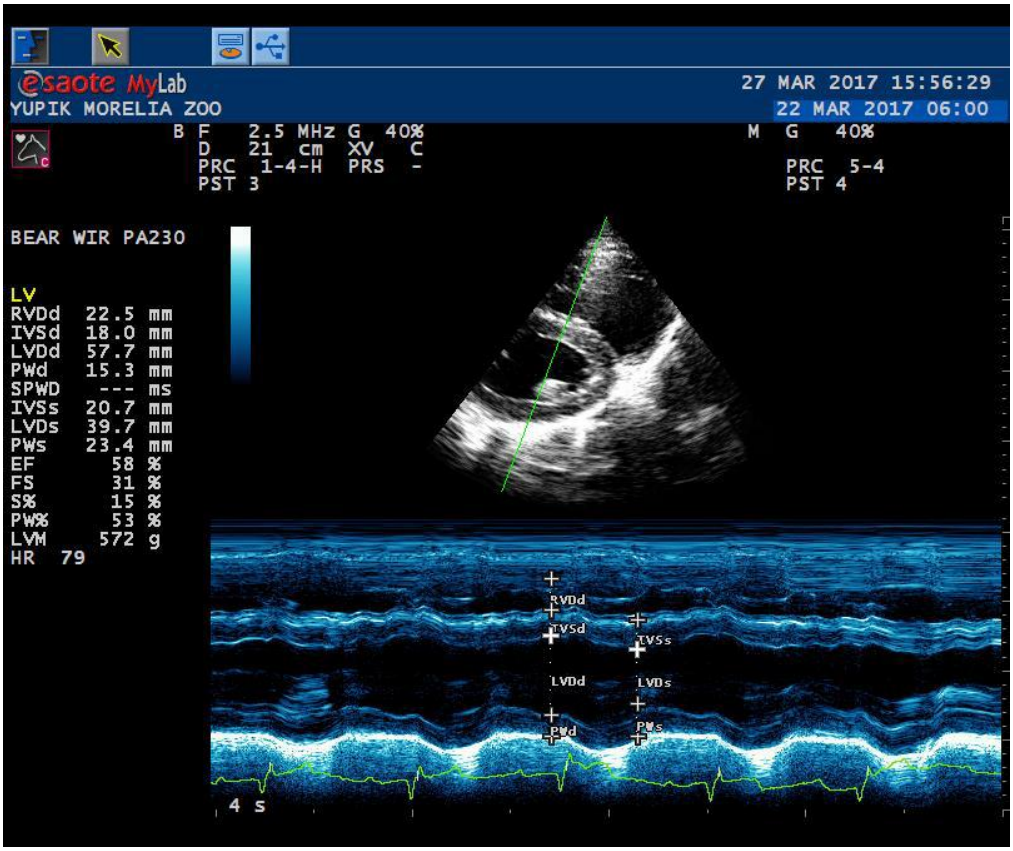
esaote MyLab
YUPIK MORELIA ZOO
27 MAR 2017 15:56:29
22 MAR 2017 06:00
B F 2.5 MHz G 40%
D 21 cm XV C
PRC 1-4-H PRS -
PST 3
M G 40%
PRC 5-4
PST 4
BEAR WIR PA230
LV
RVDd 22.5 mm
IVSd 18.0 mm
LVDd 57.7 mm
PWd 15.3 mm
SPWD --- ms
IVSs 20.7 mm
LVDs 39.7 mm
PWs 23.4 mm
EF 58 %
FS 31 %
S% 15 %
PW% 53 %
LVM 572 g
HR 79
RVDd
IVSd
IVSs
LVDd
LVDs
PWd
PWs
4 s

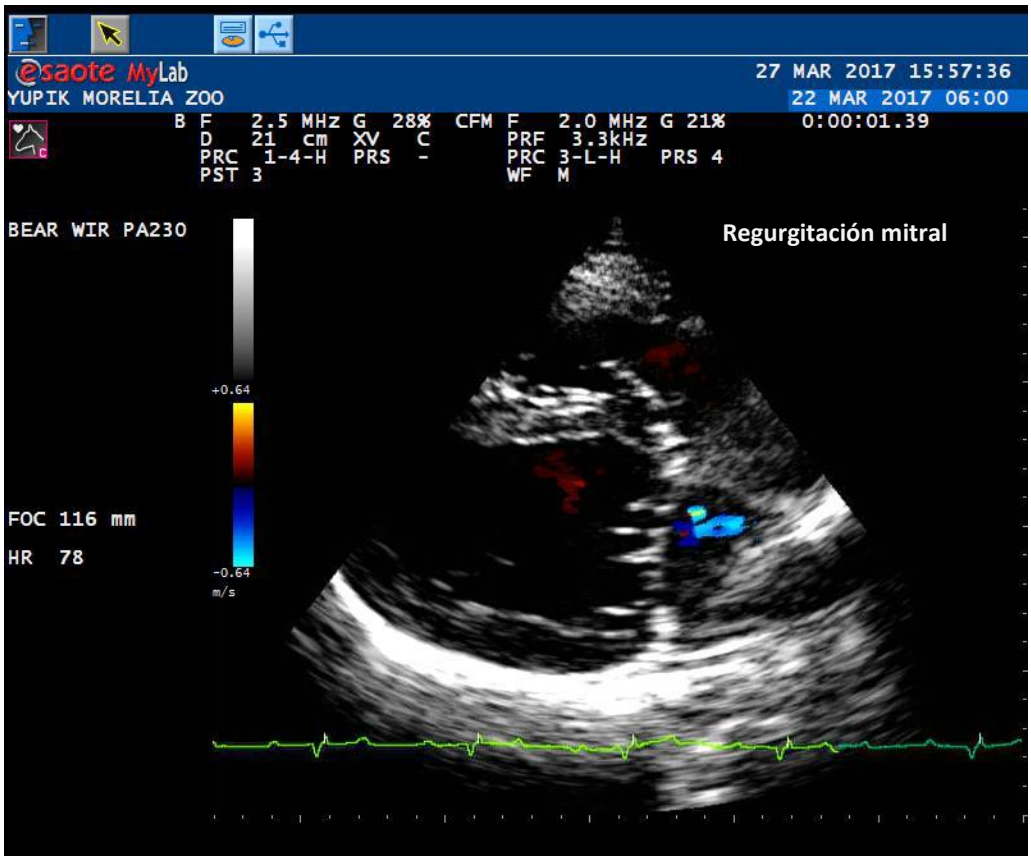
esaote MyLab
YUPIK MORELIA ZOO
27 MAR 2017 15:57:36
22 MAR 2017 06:00
0:00:01.39
B F 2.5 MHz G 28% CFM F 2.0 MHz G 21%
D 21 cm XV C PRF 3.3kHz
PRC 1-4-H PRS - PRC 3-L-H PRS 4
PST 3 WF M
BEAR WIR PA230
Regurgitación mitral
+0.64
-0.64
m/s
FOC 116 mm
HR 78

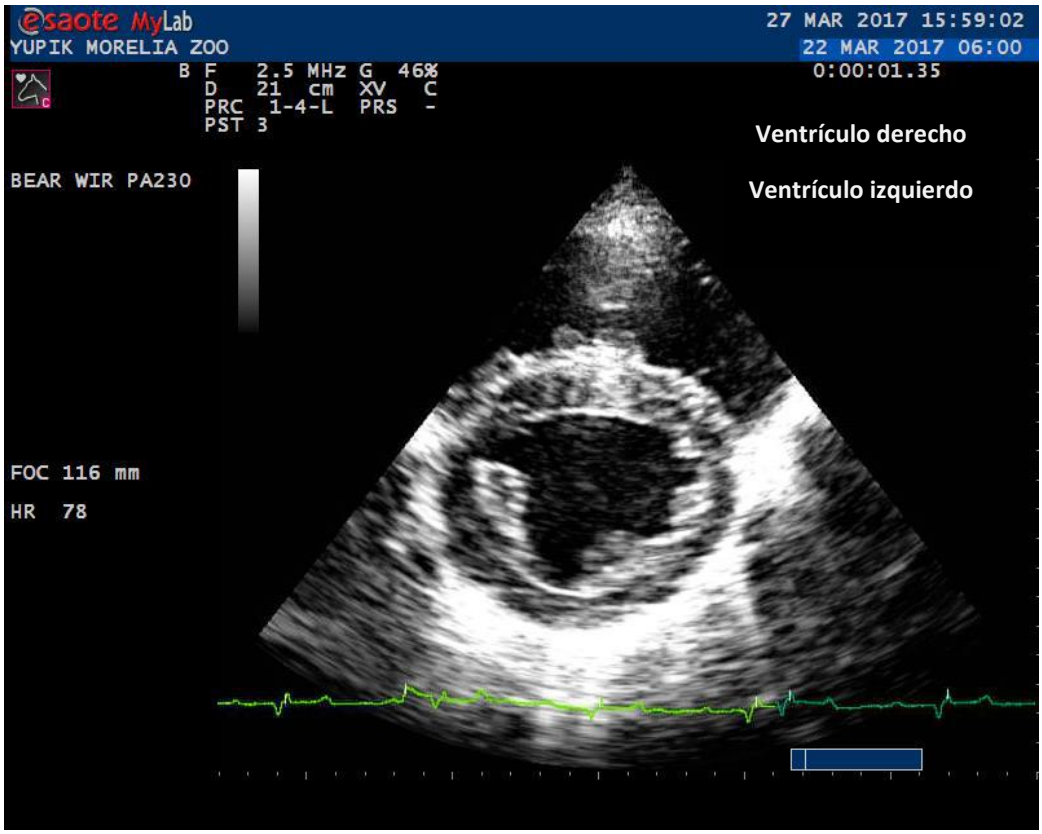
esaote MyLab
YUPIK MORELIA ZOO
27 MAR 2017 15:59:02
22 MAR 2017 06:00
0:00:01.35
B F 2.5 MHz G 46%
D 21 cm XV C
PRC 1-4-L PRS -
PST 3
Ventrículo derecho
Ventrículo izquierdo
BEAR WIR PA230
FOC 116 mm
HR 78

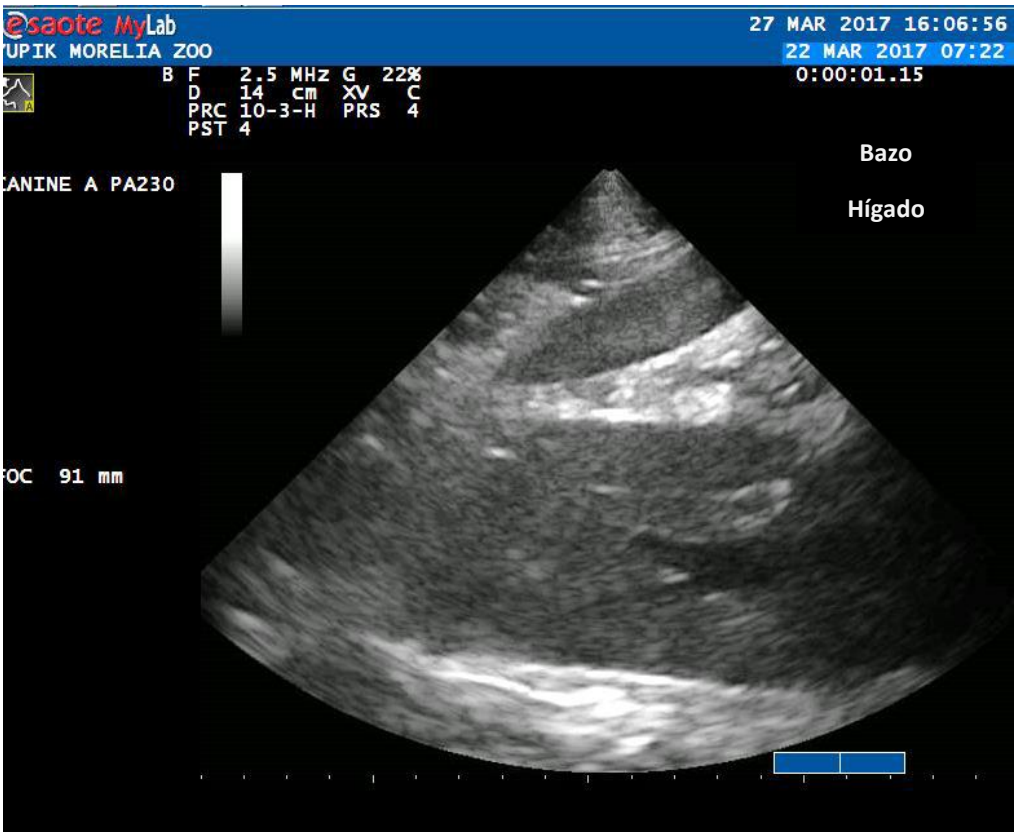
esaote MyLab
YUPIK MORELIA ZOO
27 MAR 2017 16:06:56
22 MAR 2017 07:22
0:00:01.15
B F 2.5 MHz G 22%
D 14 cm XV C
PRC 10-3-H PRS 4
PST 4
CANINE A PA230
FOC 91 mm
Bazo
Hígado

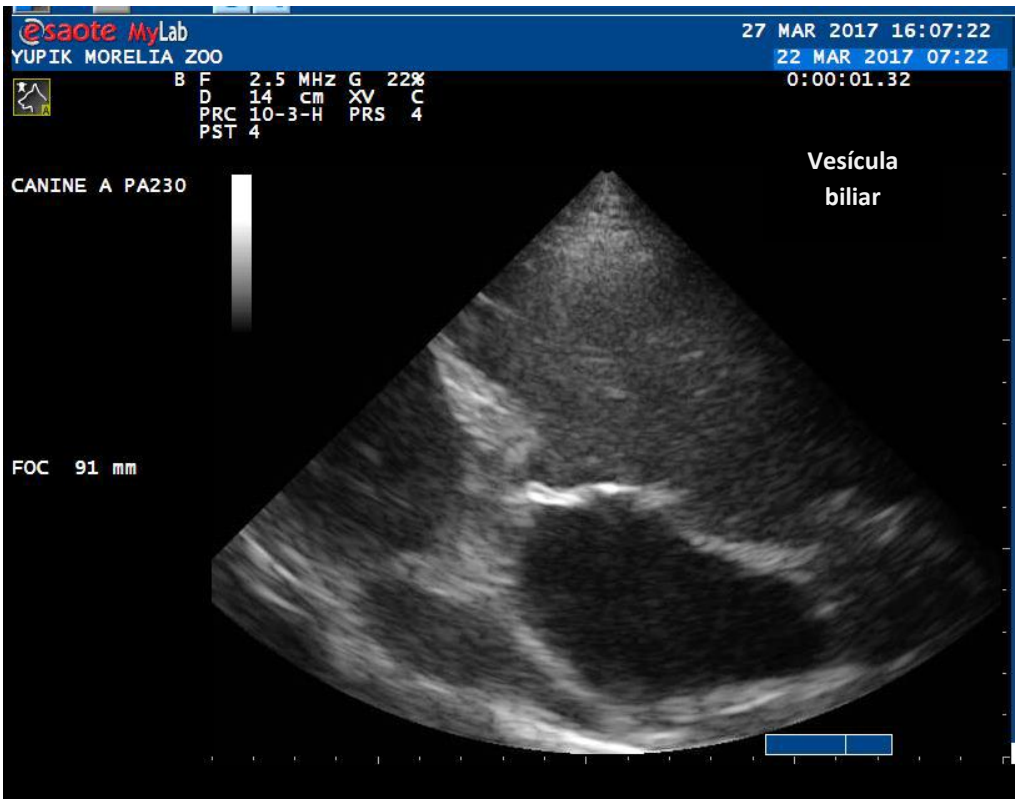
esaote MyLab
YUPIK MORELIA ZOO
27 MAR 2017 16:07:22
22 MAR 2017 07:22
0:00:01.32
B F 2.5 MHz G 22%
D 14 cm XV C
PRC 10-3-H PRS 4
PST 4
CANINE A PA230
FOC 91 mm
Vesícula
biliar

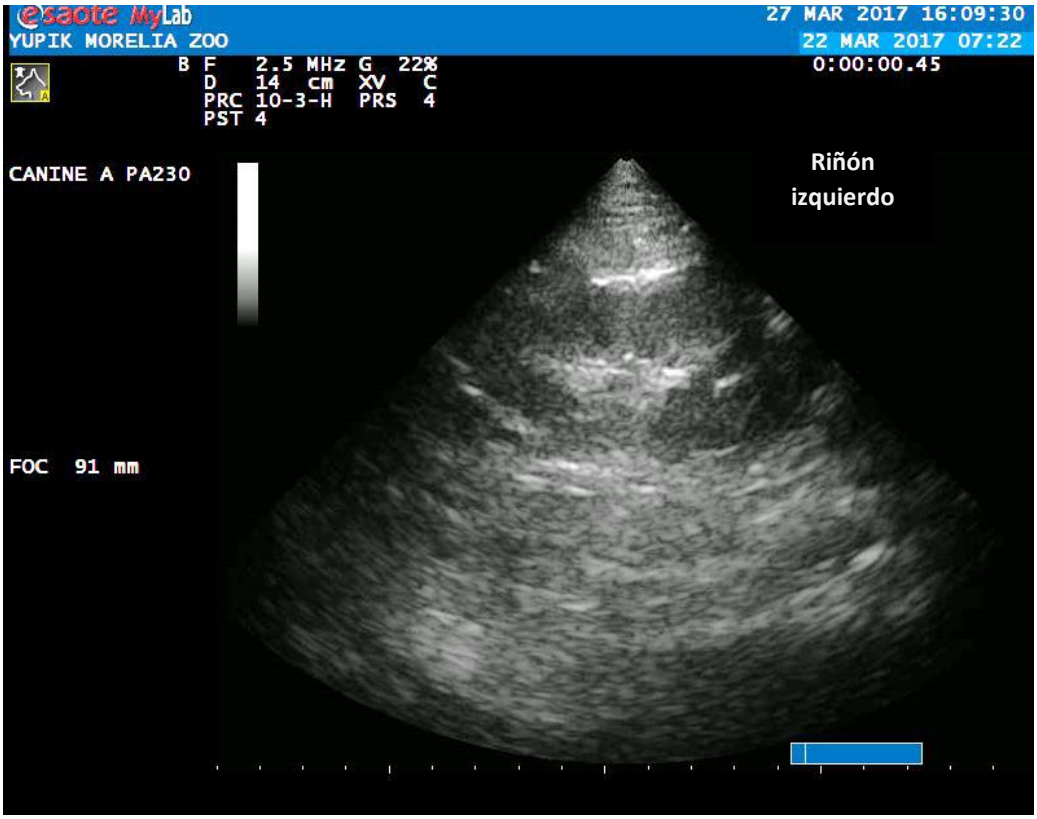
esaote MyLab
YUPIK MORELIA ZOO
27 MAR 2017 16:09:30
22 MAR 2017 07:22
0:00:00.45
B F 2.5 MHz G 22%
D 14 cm XV C
PRC 10-3-H PRS 4
PST 4
CANINE A PA230
Riñón izquierdo
FOC 91 mm

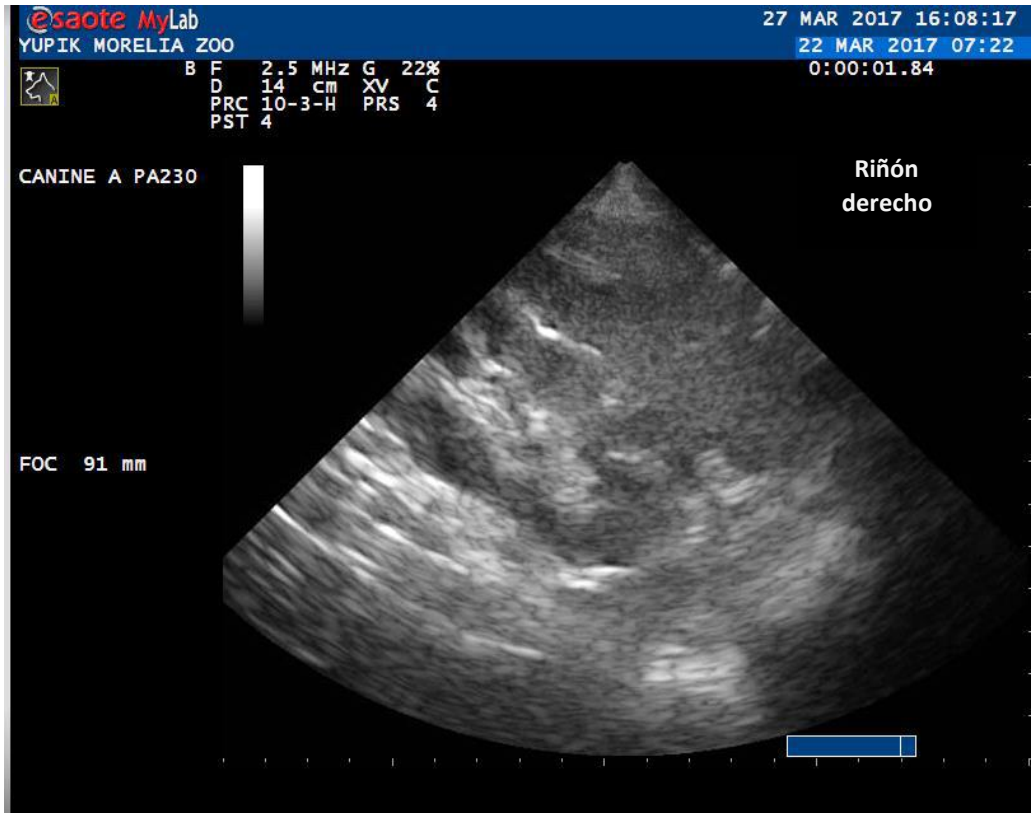
esaote MyLab
YUPIK MORELIA ZOO
27 MAR 2017 16:08:17
22 MAR 2017 07:22
0:00:01.84
B F 2.5 MHz G 22%
D 14 cm XV C
PRC 10-3-H PRS 4
PST 4
CANINE A PA230
Riñón derecho
FOC 91 mm

(Membrete de la Universidad de Edimburgo, de la Real (Dick) Escuela de Estudios Veterinarios/ El Centro Internacional Jeanne Marchig de Educación en Bienestar Animal)
Dr Heather Bacon BSc (Hons) BVSc CertZooMed MRCVS
Royal College of Veterinary Surgeons Advanced Practitioner Zoological Medicine
Jeanne Marchig international Centre For Animal Welfare Education
University of Edinburgh, UK

Julie Woodyer
Campaigns Director, Zoocheck
788 ½ O'Connor Drive
Toronto, Ontario, Canada M4B 2S6

30 de marzo de 2017

Estimada Sra. Woodyer,

Por la presente doy mi opinión profesional sobre los pasos necesarios para salvaguardar la salud y el bienestar de Yupik, basados en la evidencia de su examen físico bajo anestesia del 22 de marzo de 2017.

Soy una veterinaria británica con 12 años de experiencia en el campo de la medicina zoológica, con 9 años de experiencia enfocada al manejo clínico de especies de osos, que incluye cientos de procedimientos con anestesia y exámenes clínicos. En la actualidad imparto cursos de bienestar de animales salvajes en la Universidad de Edimburgo y doy consultoría a organizaciones dedicadas a zoológicos de todo el mundo para mejorar la salud y el bienestar de las especies en zoológicos.

El 22 de marzo de 2017, Yupik se sometió a un examen exitoso y completo bajo anestesia. Los resultados demostraron una serie de errores que fueron informados por el Zoológico de Morelia en su examen previo en 2012. Concretamente, determinamos que no sufre de una patología cardiaca y que Yupik está saludable en general y está apta para ser trasladada en 2017. Sin embargo, Yupik sí sufre por una serie de condiciones que están asociadas y agravadas por su entorno actual y su manejo. Yupik requirió dos endodoncias y dos extracciones para tratar el daño dental derivado de un comportamiento anormal repetitivo, la mordedura de barrotes. A pesar de que esta patología dental se había notado desde hace varios años, no se dio ningún tratamiento y esta negligencia llevó a una infección dental grave, incluyendo el desarrollo de una fístula oronasal. La condición corporal de Yupik es delgada con una masa muscular muy baja y un bajo tono muscular debido a su confinamiento, mala alimentación y falta de ejercicio, y sufre de artritis, una condición degenerativa exacerbada por su pobre tono muscular y la falta de oportunidades de ejercicio. Es imposible que estas condiciones se subsanen adecuadamente en la ubicación actual de Yupik, ya que el Zoológico de Morelia no cuenta con los recursos necesarios para proporcionar un ambiente natural apropiado con clima frío y una atención veterinaria completa a medida que Yupik envejece. Debido a que Yupik potencialmente podría vivir 15-18 años más, es imperativo que su calidad de vida esté asegurada a largo plazo. Un traslado a un recinto natural con un clima más frío ayudaría a mejorar su condición física, le permitiría tener comportamientos más naturales de alimentación y voracidad, reponer su masa muscular, mejorar sus articulaciones y reducir su frustración conductual.

El Zoológico de Morelia no ha podido cubrir las necesidades físicas y de comportamiento de Yupik. Su manejo actual ha resultado en un diagnóstico erróneo de una condición cardíaca y de una ascitis abdominal, en una medicación inapropiada, a una negligencia en atender su enfermedad dental durante un largo plazo y al desarrollo de conductas anormales indicativas de miedo y frustración. A pesar del trabajo que el personal del Zoológico ha hecho para mejorar su albergue y planificar esta evaluación de salud, está claro que no tienen los recursos y habilidades para el manejo de Yupik a medida que envejece, y su condición de salud se deteriora. Los osos son excelentes candidatos para la rehabilitación ambiental y responden muy bien ante mejoras en sus hábitats. Recomiendo ampliamente que Yupik sea trasladada lo antes posible a un entorno natural, grande y templado, como es el Parque de Vida Silvestre de Yorkshire, con el fin de limitar el daño causado por su entorno actual y darle la oportunidad de una rehabilitación de su salud física y psicológica.

Saludos cordiales,

Dra. Heather Bacon

(Membrete de la Universidad del Estado de Washington, Departamento de Ciencias Clínicas Veterinarias)

Julie Woodyer
Campaigns Director
Zoocheck
788 ½ O'Connor Dr
Toronto, ON
M4B 2S6

Marzo 29, 2017

Julie Woodyer,

Le escribo con referencia a un examen cardiovascular realizado a una osa polar llamada Yupik el 22 de marzo de 2017 en Morelia, México. Soy una cardióloga certificada por el Colegio Americano de Medicina Interna Veterinaria (ACVIM) y especialista en medicina interna con 27 años de experiencia en medicina veterinaria. Tengo un programa de investigación en curso que indaga sobre la adaptación de la función cardiovascular en osos sanos y en osos con enfermedades cardiacas. He realizado más de 200 ecocardiogramas en *ursids (osos)* y tengo varias publicaciones sobre este tema. También dirijo una clínica cardiopulmonar dentro del Hospital de Enseñanza Veterinaria de la Universidad Estatal de Washington donde tratamos enfermedades cardiopulmonares de origen natural en todas las especies (domésticas, exóticas y de vida silvestre). Me considero bien cualificada para emitir una opinión sobre el estado cardiovascular de la osa polar llamada Yupik.

El 22 de marzo de 2017, Yupik fue anestesiada para un examen de salud completo. En este momento, realicé un ecocardiograma con modalidades 2D, M-mode y Doppler. Encontré el tamaño y la función del corazón de Yupik normales. No veo ninguna razón para indicar medicamentos cardíacos. No veo ninguna contraindicación cardiovascular para trasladar a Yupik a un lugar diferente.

Yupik tiene pruebas de aumentos leves en las presiones pulmonares que tal vez se observan con condiciones inflamatorias o alérgicas de los pulmones, o pueden observarse en animales de edad avanzada. El significado clínico de este hallazgo es desconocido en este momento. La inflamación ocular pulmonar o de las vías respiratorias no es inusual en animales (de todas las especies) que viven en climas más cálidos. A menudo identificamos más enfermedades de las vías respiratorias (clínicas y ocultas) en animales que viven en ambientes más cálidos debido a mayor polvo, mohos, organismos infecciosos y parasitarios. En este aspecto es probable que Yupik pueda beneficiarse de un clima más frío, ya que un oso polar no está evolutivamente adaptado a los tipos de desafíos antigénicos respiratorios de un clima subtropical de tierras altas. No considero que la condición pulmonar sea un obstáculo para trasladar a Yupik, de hecho, un clima más frío podría beneficiar su salud pulmonar. En mi opinión profesional, Yupik se beneficiaría en general (salud física y conductual) viviendo en un clima más frío con mayor espacio y en un entorno más natural.

Me complacería responder a cualquier pregunta que pueda tener sobre la salud cardiovascular de Yupik. Por favor, hágame saber si puedo ampliar esta información.

Atentamente,

O Lynne Nelson, DVM, MS, Diplomate ACVIM (Internal Medicine & Cardiology)
Professor of Cardiology
College of Veterinary Medicine
Washington State University
Pullman, WA 99164
Office: 509-335-0789

(Membrete de la Universidad del Estado de Washington / Departamento de Ciencias Clínicas Veterinarias)

Zoocheck
788 ½ O'Connor Dr
Toronto, ON
M4B 2S6

Marzo 29, 2017.

Estimada Julie Woodyer,

Expido esta carta en seguimiento a la evaluación médica de Yupik, una osa polar confinada en el Zoológico en Morelia, México, el 22 de marzo de 2017. Soy una veterinaria con experiencia específica en medicina y bienestar de osos. Fui veterinaria senior en la labor caritativa veterinaria de *Animals Asia*, donde tuve el privilegio de dar atención veterinaria a más de 150 osos rescatados de la industria de extracción biliar. He anestesiado y he dado atención veterinaria a cientos de osos mediante diversos procedimientos, incluyendo exámenes de salud rutinarios, extensos tratamientos dentales, cirugías abdominales y procedimientos exploratorios de urgencia. El Centro de Rescate de Osos en China es un santuario galardonado que provee atención médica veterinaria, manejo conductual y medicina preventiva. Tengo también experiencia en exámenes de salud a osos en vida libre y en cautiverio en Suecia, Vietnam, Estados Unidos y Japón.

Yupik fue exitosamente anestesiada y sujeta a una evaluación de salud incluyendo exámenes de ojos, dientes, corazón, abdomen, sangre, orina y a los sistemas musculoesquelético y gastrointestinal. Los huesos de la pelvis, hombros y espina dorsal de Yupik se palpaban fácilmente, lo que indica una pobre condición corporal. Yupik no tiene una masa muscular adecuada, un indicativo de que carece de una buena nutrición y de suficiente actividad física. Yupik requirió un profundo tratamiento dental, ya que tres o sus cuatro caninos estaban fracturados con ulceraciones expuestas y con evidencia de infección desde hacía largo tiempo. Se notaba que las fracturas de los dientes de Yupik habían ocurrido hace más de dos años y se dejaron sin tratamiento hasta ahora. Esto habría causado su dolor e infección y el riesgo de que la infección se transmitiera a otros órganos. Como se tardó en darle tratamiento dental, la infección por la fractura del canino superior derecho causó una infección en el hueso que rodea el diente y lo erosionó generando un hoyo en su cavidad nasal, es decir, una fístula oronasal. El examen cardiaco de Yupik mostró normalidad y ninguna evidencia de enfermedad cardiaca.

En mi opinión profesional, con base en los resultados de la evaluación de su salud, Yupik estaría apta para ser trasladada a otras instalaciones. También en mi opinión profesional, los hallazgos de su evaluación médica proporcionan evidencia de que Yupik debería ser trasladada a un espacio apropiado y mejor equipado que le permita tener atención médica veterinaria, nutricional, ambiental, mental y de comportamiento que cubra las necesidades propias de una osa polar. El medio ambiente actual de Yupik es un clima inapropiado para su especie, ya que evolutivamente esta especie se ha adaptado a sobrevivir en climas fríos. La pobre condición corporal de Yupik y la falta de masa muscular es evidencia de que su medio ambiente actual y manejo no están cubriendo sus necesidades físicas. La prolongada desatención de su enfermedad dental es una demostración de que no ha recibido un tratamiento veterinario estándar apropiado.

Con gusto atenderé cualquier duda o preocupación adicional.

Atentamente,

Monica K. H. Bando, BS, MS, BVSc MRCVS
Department of Veterinary Clinical Sciences
College of Veterinary Medicine, Washington State University
PO Box 646610, Pullman, WA 99164-6610
monicabando@vetmed.wsu.edu